あーんができる幸せ

口腔外科手術体験記

―下―

涙目…開口で「メリメリ」

手術成功 リハビリ

愛知学院大歯学部付属病院（名古屋市千種区）で昨年六月に受けた右下顎骨腫切除手術は成功した。執刀した口腔外科専門医、長谷川正午さん(五)は「骨腫をできるだけ根っこから切り取った。（手前の骨の）筋突起はいったん折った後で戻し、自然に溶けるプレートで固定した」。口の中の腫れや出血は最小限で済み、術後の痛みはズキン、ズキンと脈打つ程度だった。

しかし、口は一センチしか開かず、食事はおかゆと、ペースト状のおかずからスタート。手術の翌々日、病院の売店で買った一口サイズのアイスクリームが一口で食べられず落ち込んだ。仕方なく、割り箸で刻み、口に押し込んだ。

唇付近のまひとしびれにも困った。手術中、金属のへらで口の中を広げ、神経に圧がかかったためらしい。しびれを改善する飲み薬を処方してもらい、毎日顔をマッサージした。術後一週間で退院し、その約十日後には職場に復帰したものの口は二センチほどしか開かず、豆腐や茶わん蒸しばかり食べていた。

顔の腫れは数週間で治まったが、昨年八月の受診時に大変なことに気付いた。約半年間、口を大きく開けていなかったので、口の中の組織がこわばり開けにくくなっていたのだ。長谷川さんが金属製の開口器を私の右側の奥歯に差し込み、ノブを回して開いた瞬間、「メリメリ」と音が聞こえた。「いたたた！」。あまりの痛さに涙が出た。

「毎日開口訓練をやってください」と長谷川さん。「こんなに開けないとだめですか」と及び腰の私に、「今やらないとにぎりずしやハンバーガーが食べられなくなる」。大好物のすしが食べられないのは困る。朝晩開口器でメリメリ、折に触れてマッサージ。涙目になりながらも地道に続けるうちに、だんだん口が開くように。術後一年が経過した今では、長女(七)が「あーん」と言いながら差し出す一口アイスも大口を開けて食べられる。

記者が行ったリハビリの方法

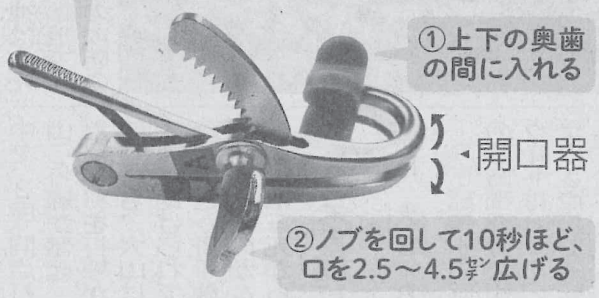



手術を基にまとめられた論文。世界9例目の症例報告となった

下顎骨上部のくぼみの片側だけに腫瘍ができた私の症例は第一発見者の口腔外科医、佐々木惇さん(三)らが英語の論文にまとめ、今年三月に世界九例目として国際学術誌で公表された。佐々木さんは「今回治療法を検討する際、参照できる論文が少なかった。記録して世に出すことで今後似たような症例の参考になれば」と話す。

口の健康は生活の質に直結する。未知の症例に力を尽くしてくれた医療スタッフの皆さんに出会えたのは幸運というほかないが、日頃から体調の変化を意識し、異変を感じたら診てもらう姿勢が何より大切だと実感している。

（白井春菜）